

# GNM: Metastáza – Misinterpretáza (misinterpretace metastáz)

written by Vladimír Bartoš | 26. 12. 2022

[Zdroj](#)

Přeložil: Vladimír Bartoš



## **Pochopení “teorie a interpretace” metastáz.**

Standardní medicína nám říká, že primární rakovina se rozšířila (‘metastázovala’) do sekundárních a terciárních orgánů. To je běžně známo jako teorie metastáz. Přesto jsou i tyto převládající mechanismy pouhými hypotézami.

Pro ty, kteří sledují tyto blogové příspěvky | případové studie – jste již docela dobře obeznámeni s myšlenkou, že biologický konflikt nás ovlivní na úrovni psychiky, mozku a orgánu.

Orgánový projev byl diskutován mnohokrát, v různých příspěvcích.

Čemu jsme se však zatím příliš nevěnovali, je dopad konfliktu na úrovni mozku nebo mozkové činnosti.

Mozek zprostředkovává DHS (biologický konflikt) mezi psychikou a cílovým orgánem.

Biologický konflikt nejprve ovlivňuje psychiku na (pod)vědomé úrovni, poté zapíná předem určené relé v mozku jako zkrat nebo bioelektrický otisk (viditelný na skenu mozku) – jehož umístění je založeno výhradně na jedinečné povaze nebo tématu konfliktu.

V příslušném orgánovém systému se spustí přirozená nouzová adaptace nebo program přežití s doprovodnými organickými a funkčními změnami tkání.

Tento bioelektrický otisk, oficiálně známý jako Hamerovo ohnisko (HH), se na CT mozku (počítačová tomografie) objeví jako terčová konfigurace nebo řada soustředných kruhů – podobně jako efekt vlnění, který pozorujeme, když kámen narazí do vody na jezeře. Tento bioelektrický otisk je ve skutečnosti trojrozměrná koule, podobně jako ohňostroj – protože je však CT mozku rozřezáno na vrstvy nebo řezy, jeví se otisk jako dvojrozměrný.

Vysoce vycvičené oko může ze snímku mozku zjistit celý zdravotní příběh člověka. Když je bioelektrický otisk nebo terčový kruh čerstvý s velmi jasnými a ostrými liniemi – DHS nebo biologický konflikt je nový a aktivní. Po vyřešení konfliktu se konfigurace terčového kruhu začne rozpadat. Kdysi jasně ohraničené kruhy se nyní budou jevit jako propletené s něčím, co svým vzhledem připomíná paprsky na kole jízdního kola. Jak se fáze uzdravování rozvíjí na orgánové úrovni, rozvíjí se také na úrovni mozku nebo mozku. Tvorba kruhů je stále méně a méně zřetelná.

Jakou to má souvislost s „metastázami“?

*Když se podíváme na symptomatický projev nebo diagnózu klienta, pozorujeme u každého symptomu nebo diagnózy (v přesné fázi radiologické progresy) Hamerovo ohnisko (v přesné fázi symptomatické progresy). Tuto skutečnost nelze obejít.*

Dovolte mi posloužit příkladem z osobní zkušenosti. V roce 2009 byl mé matce diagnostikován “metastatický” adenokarcinom ve stadiu 3b.

Jediná životní událost nás může ovlivnit v symfonii. Jedna traumatizující událost může mít více aspektů.

Ve scénáři mé maminky byla (ta) jediná životní událost její psychikou vnímána jako teritoriální agrese, která se promítla do bronchiálního programu (\*bronchiální karcinom), zatímco směřování do nebezpečné situace se promítlo do programu bronchiálního oblouku (mylně identifikovaného jako metastatické lymfatické uzliny).

V tomto scénáři se objevil také teritoriální hněv o majetek (mylně identifikovaný jako postižení žlučových cest.).

*Výše jsem uvedl, že mé matce byl diagnostikován “metastatický” adenokarcinom ve stadiu 3b. Tato diagnóza byla ve skutečnosti chybná. Spíše se u ní*

*vyjadřoval bronchiální karcinom – jiná část mozku, jiné mozkové relé) ... jiný konflikt. Biopsie tenkou jehlou není 100% přesná, protože jehla často prochází více typy tkání, a tedy více zárodečnými vrstvami.*

V roce 2004 procházeli moji rodiče nepříteli přátelským rozvodem. Došlo to tak daleko, že se jeden z nich měl odstěhovat z domu – ani jeden z nich však nechtěl ustoupit. Tato územní patová situace trvala několik měsíců.

Matčin advokát navrhl, aby byl otec prostřednictvím soudního příkazu fyzicky vystěhován z domu prostřednictvím šerifa. V den, kdy měl šerif bez ohlášení přijít, aby otce z domu odvedl – mi matka ráno zavolala a řekla mi, že předchozí noc nemohla spát a že to nemůže podstoupit. Nemohla nechat mého otce násilím odvést z domu.

Tato teritoriální agrese byla jejím DHS (biologickým konfliktem) – cítila se vůči němu agresivně nebo nebezpečně ve svém domově, ve svém teritoriu.

Paradoxně by bylo nemožné, aby máma zažila mužský teritoriální konflikt ještě o několik let dříve. Jedním ze způsobů, jak může žena zažívat mužský konflikt, je, že už biologicky (hormonálně) není žena, tedy po menopauze, což moje máma byla.

Tento teritoriální střet byl zodpovědný za bronchiální program.

Současně pro mou matku představa, že bude muset odejít z domu, kam půjde, jak přežije – byla souběžným biologickým konfliktním šokem z toho, že se dostává do nebezpečné situace. To bylo zodpovědné za bronchiální program – (hltnové kanálky, pozn. překl.) (mylně považovaný za “metastatické” šíření do mediastinálních lymfatických uzlin).

A konečně další souběžný biologický konflikt zahrnoval teritoriální hněv ohledně toho, kdo zůstane v domě, který inicioval program žlučových cest, který byl mylně interpretován jako postižení žlučových cest.

V prosinci 2008 se moje matka s tím vším vyrovnala a všechny tři biologické programy, aktivní po dobu pěti let, přešly do řešení v “symfonii” a byla jí diagnostikována rakovina plic, která “metastázovala” do lymfatických uzlin a žlučových cest.

*Na jejím CT jsem pozoroval hojivou fázi Hamerova ohniska patrnou v mozkové kůře, přesně v relé pro bronchiální sliznici a bronchiální svalovinu.*

*Na jejím CT jsem pozoroval hojivou fázi Hamerova ohniska patrnou v mozkové kůře, přesně v relé pro “lymfatické uzliny” (ve skutečnosti hltnové kanálky, pozn. překl.).*

*Na CT jsem pozoroval hojivou fázi Hamerova ohniska patrnou opět v mozkové kůře, přesně v relé žlučových cest.*

Nebyl zde žádný metastatický adenokarcinom stadia “3b”, spíše “metastázy” byly vysvětleny souběžnými biologickými konflikty, které se vyřešily souběžně.

Pokud věnujete čas pochopení Pěti biologických zákonů GNM – pochopíte, že “metastázy”, jak jsou v současnosti vysvětlovány konvenčním myšlením, jsou chybnou interpretací.

Dr. Hamer nezpochybňuje existenci sekundárních a terciárních rakovin – ale představa metastáz z primárního ložiska se ve světle výše uvedených (a dalších) pozorování stává pochybnou pohádkou. Přesnější je, že metastázy jsou výsledkem souběžných nebo následných biologických konfliktů.

Výše uvedené jsem pozoroval znovu a znovu nejen u metastáz, ale i u syndromů, které mají více příznaků, tedy více konfliktů/běžících biologických programů... Lymfská borelióza, AIDS, Guillain Barreův syndrom a další. V každém případě anamnéza klientů a sken mozku prokázaly, že u nich došlo k přesnému biologickému konfliktu pro každý příznak nebo “metastatické” ložisko.

*To se nedá nijak obejít.*

*Neexistují žádné výjimky.*

Existuje nespočet dalších faktorů, které zpochybňují současný koncept metastáz.

Všechny orgány v těle pocházejí ze tří základních typů tkání, tzv. zárodečných vrstev. S každým typem zárodečné vrstvy jsou spojeny mikroby (houby, bakterie atd.), které pomáhají při hojení. Primární zárodečné vrstvy se po početí nemohou přeměnit. Jinými slovy, z jablek se nemohou stát pomeranče a z pomerančů limetky.

Endodermální tkáň je řízena mozgovým kmenem.

Mezodermální tkáň je řízena (stará) mozečkem a (nová) bílou hmotou velkého mozku.

Ektodermální tkáň mozkovou kůrou.

Dr. Hamer zjistil, že každý typ tkáně (stejně jako chování) je řízen velmi specifickou částí mozku. Bylo by tedy nepravděpodobné, že **by se endodermální nádorová buňka řízená mozgovým kmenem, která vykazuje chování proliferace buněk (+) a expresi mykobakterií ve fázích hojení** (žlázy prsu, prostaty, např.), zázračně rozšířila a také přeměnila na **ново-mezodermální nádorovou buňku řízenou bílou hmotou velkého mozku, která nyní vykazuje chování ulcerace buněk (-) a expresi bakterií ve fázích hojení** (kosti, lymfatické uzliny, např.).

Pokud je za sekundární rakovinu zodpovědná jiné mozkové relé, jiná embryonální zárodečná vrstva a jiný mikrobiální projev, jak to lze přičítat “metastázám”?

Metastáza v konvenčním smyslu nemůže ve světle Pěti biologických zákonů existovat. Teorie metastáz má prostě velkou “mouchu”.

O tomto a dalších faktorech bude pojednáno v některém z příštích blogů, ale než tento blog uzavřu, chtěl bych se dotknout současné vědecké metody, která

se dnes používá pro pozorování metastáz.

Když nádorové buňky metastazují, nový nádor se nazývá sekundární nebo metastatický nádor a jeho buňky jsou (\* prý) podobné těm v původním nebo primárním nádoru. To například znamená, že pokud rakovina prsu metastazuje do plic, sekundární nádor (\*říká se, že) je tvořen abnormálními buňkami prsu, nikoli abnormálními buňkami plic. Nádor v plicích se pak nazývá metastazující rakovina prsu, nikoli rakovina plic. (Wikipedia, \*s poznámkou.)

Anne McIlroyová ve svém odhalení z roku 2006 s názvem [Konec chemoterapie?](#) One Magic Pill May Hold Answer odkazuje na onkologický výzkum Dr. Vincenta Giguera, kde jeho tým vyzoroval, že **“buňky rakoviny prsu se například často přesouvají do kostí. To je docela výkon, protože se nejprve musí přeměnit z prsních buněk na buňky kostní.”** On a jeho kolegové se snaží zjistit, jak to dělají – čím se liší od buněk v převážné části nádoru, které zůstávají v prsu?”.

Heidi Ledfordová ve svém článku z 19. dubna 2011 *Teorie rakoviny čelí pochybnostem*. “Hlavní vysvětlení toho, jak rakovina migruje, naráží na nedostatek klinických důkazů. Nemůže být snadné postavit se před stovky kolegů a říct jim, že deset let výzkumu je vedlo špatným směrem. Ale na výročním zasedání Americké asociace pro výzkum rakoviny (AACR) na začátku tohoto měsíce to udělal patolog David Tarin, který zpochybnil přední hypotézu o tom, jak rakovina metastazuje. Tarin z Kalifornské univerzity v San Diegu zpochybnil myšlenku, že se rakovinné buňky uvolňují a migrují na nová místa v těle. **Tarin však spolu s některými dalšími biology zabývajícími se rakovinou tvrdí, že tento proces nikdo neviděl v akci u lidských nádorů.”**

John Pawelek, výzkumný pracovník na oddělení dermatologie na Yale School of Medicine a Yale Cancer Center, hovořící o své “teorii fúze” metastáz (květen 2008, [Nature Reviews Cancer](#)) uvádí ... **“Ačkoli toho o rakovině víme mnoho, způsob, jakým se rakovinná buňka stává metastázou, stále zůstává záhadou.”**

Jak tedy histopatologové určují “metastatický” původ sekundární nebo terciární rakoviny?

Jedním slovem... [nepřímo](#).

Laboratorní protokoly jsou tak složité, převrácené a zacyklené, že staré přísloví o tom, že pro stromy není vidět les, zde platí beze zbytku. Testování probíhá vždy nepřímou cestou.

V nejjednodušším vysvětlení lze říci, že onkologické laboratoře ([imunohistochemie](#)) hledají pomocí řady složitých a nepřímých biochemických barvicích postupů přítomnost markerů nebo antigenů, které se nacházejí v nádorových buňkách nebo na nich a které jsou spojeny s určitým typem nádoru. Tato metoda není určena k identifikaci přítomnosti metastazujících nádorových buněk, ale spíše povrchových proteinů, které jsou **spojeny s primárním nádorem**.

Proč je to důležité?

*Metastazující nádorové buňky se nesledují – sledují se pouze neškodné*

povrchové proteiny **spojené** s primárním nádorem. Dokonce i standardní medicína přiznává, že je v nejistotě, pokud jde o pochopení všech těchto proteinů, proč některé reagují a jiné ne.

Jednou z hypotéz je, že tyto proteiny jsou přirozenou součástí biochemického projevu buněk během určitých fází aktivního biologického konfliktu a hojení.

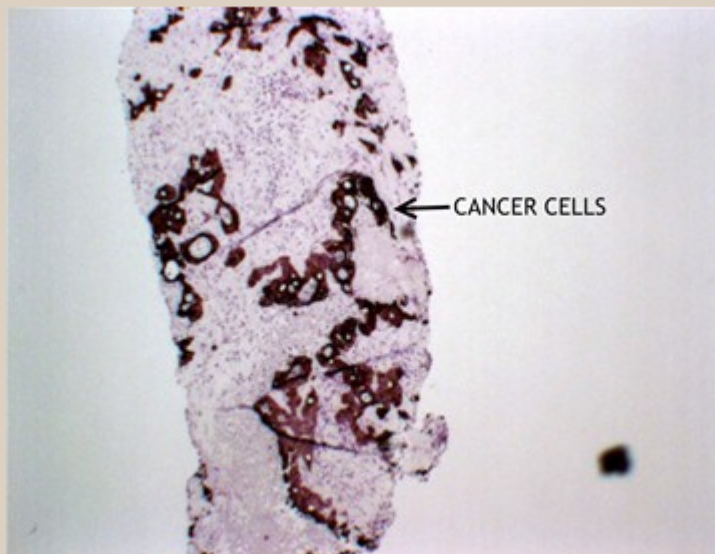
Příkladem může být adenokarcinom prostaty. Jakmile se pacient dostane do fáze hojení, mykobakterie rozloží buněčný růst, který se vytvořil během konfliktní aktivity. Rozkladem se uvolňují proteiny (NE metastatické rakovinné buňky) z původního nádoru, které mohou skončit "ve směsi" v bioptovaném sekundárním místě.

Nežádka se stává, že diagnóza při biopsii jehlou je chybná, protože během zákroku se proniká do více embryonálních zárodečných vrstev (a tedy i k povrchovým proteinům).

Dnešní metodika vede k nepřímému závěru, že přítomnost těchto povrchových proteinů, typických pro primární nádor, je důkazem "metastázy". *To je velký skok!*

Význam rakovinových biomarkerů (nádorových markerů) se dostává pod drobnohled z důvodů podobného použití a interpretace (to je ale jiný blog, na jindy.).

The photo below is of a liver biopsy from a metastasis. As mentioned above cancer cells try to imitate the cells from which they originate. A special technique called immunohistochemistry makes it possible to detect the presence of protein structures. If a protein structure is present it will stain brown. This biopsy has been stained for a protein called cytokeratin 20. This protein is present in the cells lining the large bowel (and the cancer cells that are originated from them). Liver cells do not contain cytokeratin 20. The cancer cells in this liver are not reactive liver cells. Furthermore it is a fair conclusion that these cells originate from the colon cancer this patient turned out to have (it was the examination of the metastatic lesion that led to the localisation of the cancer).



To, co ukazuje výše uvedená fotografie převzatá z internetu, NEJSOU buňky rakoviny tlustého střeva, které metastázovaly do jater, ale spíše povrchové proteiny z buněk rakoviny tlustého střeva objevující se v játrech.

Závěrečný postřeh. Abychom pochopili, proč se metastázy mohou objevit, musíme nejprve ocenit druhý biologický zákon Germánské nové medicíny (a jeho spolupůsobení s látkami, jako je chemoterapie) – jednoduše řečeno zákon dvou fází. Každá nemoc se vyvíjí s fází aktivního konfliktu a fází hojení (za předpokladu, že došlo k vyřešení konfliktu).

V konfliktně aktivní fázi dominuje tzv. sympatikotonie – chladná fáze sympatického nervového systému, zatímco v léčebné fázi dominuje tzv. vagotonie – teplá fáze parasympatického nervového systému.

Jak jsme již uvedli, některé biologické programy (rakovina) vykazují zvětšení tkáně (proliferaci) během aktivní fáze konfliktu, zatímco jiné pouze během fáze řešení nebo hojení.

Podívejme se na jedince se sarkomem pažní kosti (rakovina kosti ruky) jako na příklad. Tento jedinec prodělal chemoterapii a vše vypadalo dobře. O několik měsíců později se sarkom vrátil a nyní podle onkologa rychle a velmi

agresivně rostl. Sarkomový program (rakovina kosti) vykazuje úbytek buněk během konfliktně aktivní neboli sympatikotonické fáze biologického programu.

Pokud byl konflikt aktivní ještě v době podání chemoterapie – rakovina se “vrátí” šest až osm týdnů poté, co chemoterapie opustila tělo. Ve skutečnosti se nic “nevrací”, spíše byl léčbou ovlivněn projev přirozeného biologického programu, ale s nepříznivým komplikujícím zvratem ... chemoterapie je sympatikotonická, takže léčba přeruší nebo pozastaví fázi hojení tím, že vyvolá hlubší stav sympatikotonie. Pokud byl konflikt sarkomu aktivní (sympatikotonie) ještě v době zahájení chemoterapie, chemoterapie aktivní fázi konfliktu prohloubí.

Když chemoterapeutika opustí tělo, fáze hojení se obnoví, ale s opětovným účinkem v důsledku této zesílené sympatikotonie. Protože biologický program se znovu rozběhne se zesílenou expresí – tradiční onkologie to interpretuje jako “**agresivní**” návrat rakoviny. Bohužel to vidíme stále znovu a znovu.

Toto pozorování platí i pro radioterapii. Je třeba poznamenat, že během chemoterapie jsou často podávány steroidy – to je dvojnásobná pohroma, protože steroidy mají stejný účinek, jaký byl popsán výše.

Takže korelativní pozorování zde ve vztahu k metastázám je, pokud existují velmi malé (subklinické), říkejme jim stopové biologické programy běžící (nedetekovatelné dnešní diagnostickou technologií) v době, kdy je podávána chemoterapie pro primární (a přesto jedinou identifikovatelnou rakovinu) – jakmile chemoterapeutická látka opustí tělo, dojde ke stejnému zpětnému účinku (amplifikovaná sympatikotonie) ... čímž tyto velmi malé, stopové biologické programy – obrazně explodují do exprese a nyní se stanou detekovatelnými pomocí dnešní diagnostické technologie.

Cornell Chronicle. Napsala Renee Twomblyová | 16. listopadu 2015. Více než deset let se mnozí vědci domnívali, že pro vznik metastáz je nezbytný biologický proces, který mění tvar buněk lemujících dutiny, orgány a cévy v těle. Mezenchymově-epitelový přechod neboli EMT zbavuje buňky schopnosti pevně se držet svých sousedů, což jim umožňuje migrovat po celém těle. Ve své studii zveřejněné 11. listopadu v časopise Nature výzkumníci z [Weill Cornell Medicine](#) zjistili, že ačkoli se EMT vyskytuje u malého počtu buněk primárních nádorů prsu, nepodílí se na metastazování rakoviny. A co víc, metastázy pocházely z rakovinných buněk, které EMT neprováděly, což je v rozporu s běžnou teorií o tom, jak se rakovina šíří. Zarážející je, že stav EMT se **měnil s přidáním chemoterapie.**

Toto je pouze můj osobní postřeh. Když se však podíváme na převahu chemoterapie v dnešní léčbě (téměř 100 %), stává se z toho pracovní hypotéza, kterou je třeba důkladně prozkoumat.

*Tento blog má pouze vzdělávací charakter. Informace a služby zde obsažené by neměly být chápány jako diagnóza, léčba, předpis nebo lék na nemoc. ti, kteří hledají léčbu konkrétního onemocnění, by se měli poradit se svým lékařem, aby určil správný, korektní a uznávaný léčebný protokol před použitím čehokoli, co je zveřejněno na této stránce. Výše uvedený materiál odráží osobní upřímné přesvědčení Dr. Neala Smooklera o GNM. Členové si samozřejmě mohou o GNM*

*myslet, co chtějí; nemusí věřit jako Neal, aby získali úžasné výhody. Další informace naleznete na naší [právní stránce](#).*

**Další texty ke studiu:**

[GNM: TEORIE METASTÁZ](#)

[GNM: Metastázy](#)

[Katherine Willow ND: Přehodnocení metastáz](#)

[GNM: Lars Peter Kronlob – „Metastázy“](#)

[GERMÁNSKÁ NOVÁ MEDICÍNA® \(GNM\)](#)

---